2021年度口腔外科シリーズ
「骨吸収抑制薬関連顎骨壊死に関する最近の知見」

第5回 骨吸収抑制薬関連顎骨壊死の診断

大分大学医学部歯科口腔外科
教授　河野　憲司
助教　阿部　史佳

今回は骨吸収抑制薬関連顎骨壊死（ARONJ）の診断と病期について解説します。とくにARONJの初期症状を熟知しておくことは、ARONJの治療を早期段階で開始するために大切です。

1.　骨吸収抑制薬関連顎骨壊死（ARONJ）の診断

「骨吸収抑制薬関連顎骨壊死の病態と管理：顎骨壊死検討委員会ポジションペーパー2016」では、以下の3項目を満たす場合にARONJと診断されるとしています。

- ビスホスホネート製剤またはデノスマブによる治療歴がある。
- 顎骨への放射線照射歴がない。また骨病変が顎骨へのがん転移ではない。
- 医療従事者が指摘してから8週間以上持続して口腔・顎・顔面領域に骨露出を認める。または口腔内あるいは口腔外の瘻孔から触知できる骨を8週間以上認める。ただしステージ0に対してはこの基準は適用されない。

この基準により診断されたARONJはステージ0からステージ3の4病期に分類されます。表1はポジションペーパー2016に掲載されている表です。図1は筆者がこの表を簡略化したものです。

表1　ARONJの病期と症状

ステージ	臨床症状および画像所見
ステージ 0	**臨床症状**：骨露出／骨壊死なし、深い歯周ポケット、歯牙動揺、口腔粘膜潰瘍、腫脹、膿瘍形成、開口障害、下唇の感覚鈍麻または麻痺（Vincent症状）、歯原性では説明できない痛み **画像所見**：歯槽骨硬化、歯槽硬線の肥厚と硬化、抜歯窩の残存
ステージ 1	**臨床症状**：無症状で感染を伴わない骨露出や骨壊死またはプローブで骨を触知できる瘻孔を認める。 **画像所見**：歯槽骨硬化、歯槽硬線の肥厚と硬化、抜歯窩の残存
ステージ 2	**臨床症状**：感染を伴う骨露出、骨壊死やプローブで骨を触知できる瘻孔を認める。骨露出部に疼痛、発赤を伴い、排膿がある場合と、ない場合がある。 **画像所見**：歯槽骨から顎骨に及ぶびまん性骨硬化／骨溶解の混合像、下顎管の肥厚、骨膜反応、上顎洞炎、腐骨形成。
ステージ 3	**臨床症状**：疼痛、感染または1つ以上の下記の症状を伴う骨露出、骨壊死、またはプローブで触知できる瘻孔。 歯槽骨を超えた骨露出、骨壊死（例えば、下顎では下顎下縁や下顎枝にいたる／上顎では上顎洞、頬骨にいたる）。 その結果、病的骨折や口腔外瘻孔、鼻・上顎洞口腔瘻孔形成や下顎下縁や上顎洞までの進展性骨溶解。 **画像所見**：周囲骨（頬骨、口蓋骨）への骨硬化／骨溶解進展、下顎骨の病的骨折、上顎洞底への骨溶解進展

注：ステージ0のうち半分はONJに進展しないとの報告があり、過剰診断とならないよう留意する。

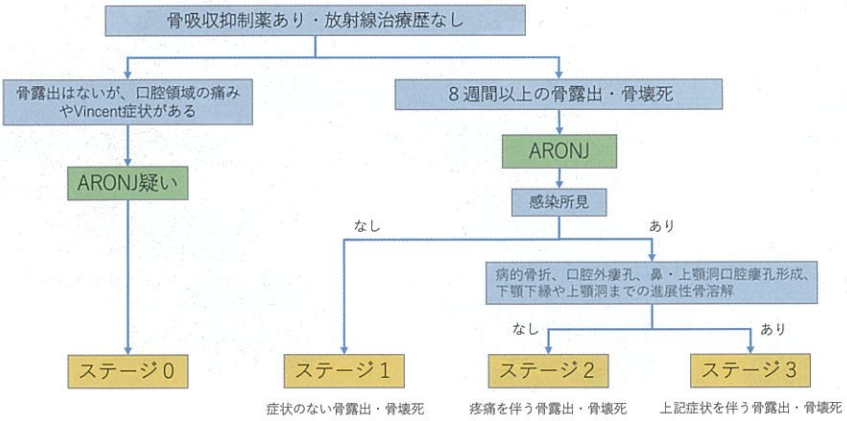

図1　ARONJのステージング

プローブで骨を触知できる瘻孔を認めるという文言は 2010 年の最初のポジションペーパーにはありませんでしたが、改訂版で追記されました。症例 1 のように壊死骨が粘膜で被覆され、口腔内に露出していない ARONJ 症例は少なくありません。瘻孔からプローブを挿入して壊死骨の有無を確認することは ARONJ の診断のために重要です。なお壊死骨はプローブで触れても疼痛がないのが特徴です。

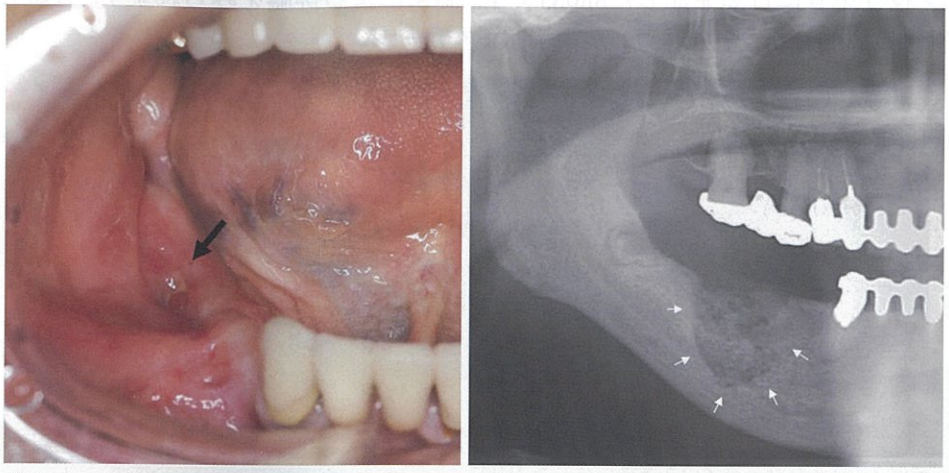

症例 1　プラリア投与患者の抜歯後に生じた ARONJ
瘻孔（黒矢印）からの排膿を認め、プローブを挿入すると壊死骨を触れる。X 線写真で骨壊死がみられる（白矢印）。

2.　ARONJ の初期症状と画像所見（ステージ 0 について）

米国口腔顎顔面外科学会（AAOMS）は2009年のAAOMSポジションペーパー改訂版で、ARONJが疑われる状態としてステージ0を定義しました。骨吸収抑制薬による治療歴のある患者さんに、原因がはっきりしない口内痛や下唇の感覚鈍麻または麻痺（Vincent症状）がみられる場合はステージ0のARONJと診断します。ステージ0はARONJの25～30％を占めますが、その半分は真のARONJへ進行しないと報告されています。ステージ0のすべてがARONJの前駆状態というわけではありません。

骨吸収抑制薬による顎骨の変化として、歯槽骨硬化、歯槽硬線の肥厚と硬化、抜歯窩の残存などが報告されています。症例2はフォサマックの長期投与を受けていた患者さんのパノラマX線写真です。この患者さんでは口内痛やVincent症状などの臨床症状はありませんでしたが、骨硬化像、歯槽硬線の肥厚化、抜歯窩の残存がみられます。これらはフォサマックによる変化と考えられます。

このような患者さんの経過観察中に、壊死骨は認めないが何らかの口腔症状が出現した場合は、ステージ0のARONJと診断し、抗菌薬投与などの処置によりステージ1への進行を予防する必要があります。また抜歯を行う場合は、抜歯後にARONJが生じないように注意せねばなりません。

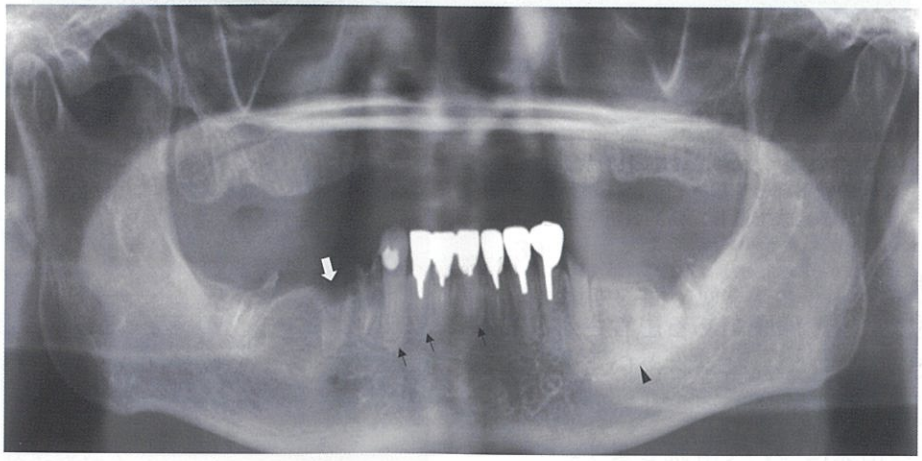

症例 2　フォサマック長期内服患者のパノラマ X 線写真
骨硬化像（矢印頭）、歯槽硬線の肥厚化（黒矢印）、抜歯窩の残存（白矢印）を認める。

3.　ARONJの臨床所見と画像所見（ステージ1以上の症例）

症例3はゾメタ投与患者の抜歯後に生じたARONJです。壊死骨の露出を認めますが、痛みなどの臨床症状は軽度で、感染を伴っておらず、病期はステージ1です。壊死骨が露出しているため、ARONJと診断することは難しくありません。

症例4はゾメタ投与患者に自然発症したARONJです。感染による排膿をみられます。骨壊死が下顎骨下縁まで達し、下顎骨の病的骨折を生じており、病期はステージ3です。

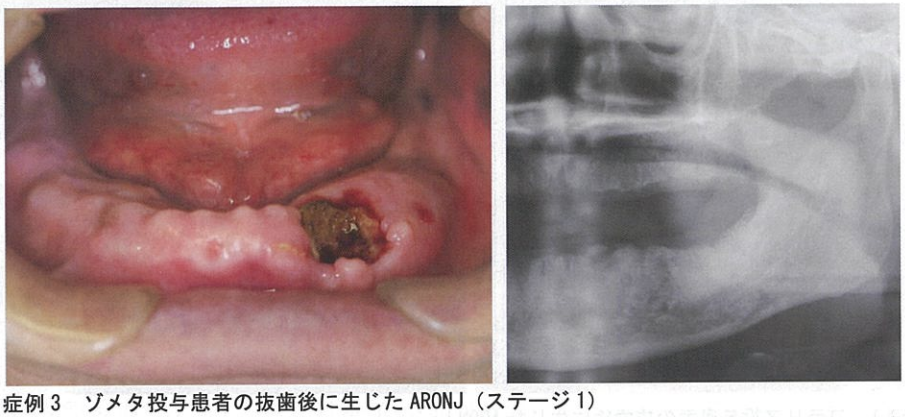

症例3　ゾメタ投与患者の抜歯後に生じたARONJ（ステージ1）
左下顎大臼歯部に8週間以上前から壊死骨の露出を認めた。パノラマX線写真で壊死骨は不透過像としてみられる。壊死骨の分離（腐骨分離）は起きていない。

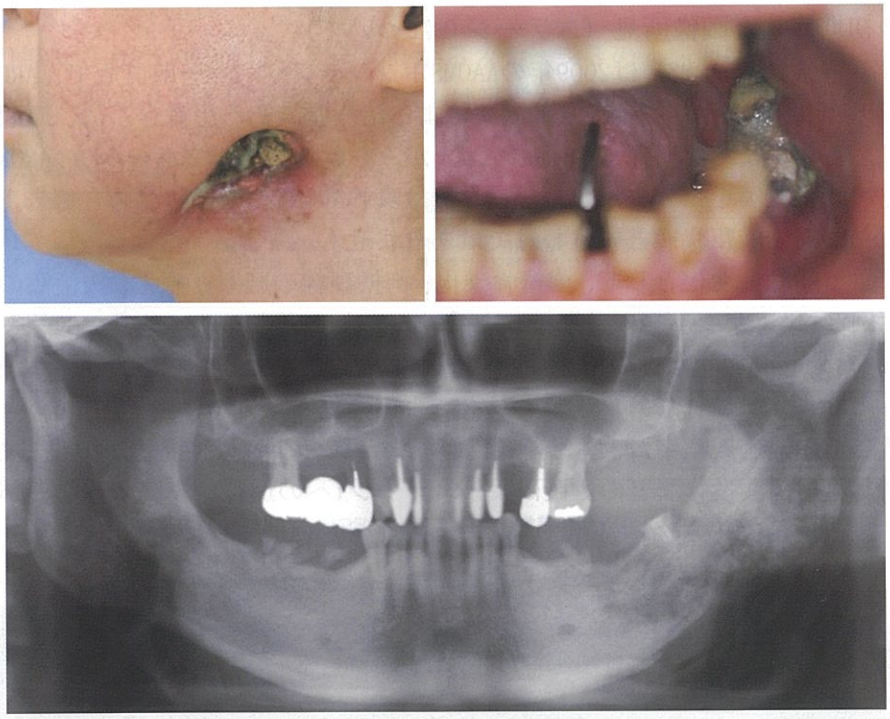

症例4　ゾメタ投与患者に自然発症したARONJ（ステージ3）
左側の顎下部と下顎大臼歯部に壊死骨の露出を認める。パノラマX線写真では骨壊死が下顎骨下縁まで達し、病的骨折を生じている。

4.　おわりに

骨吸収抑制薬による治療歴がある患者さんの顎骨にX線的変化がないかを精査すること、また壊死骨の露出を伴わないARONJを見落とさないようにすることは、ARONJの発症予防ならびに早期治療のために大切であることを説明しました。

次回はARONJの治療について解説します。