2022年度口腔外科シリーズ

「この症状どうしよう！？一方針に迷うケースへの対応一」

第4回 単発性難治性潰瘍：外科療法それとも保存療法

大分大学医学部歯科口腔外科
助教・診療講師　阿部　史佳

はじめに

口腔内に発生する潰瘍性病変の原因には、外傷、感染、使用薬剤、免疫系疾患、悪性腫瘍など数多く挙げられ、その臨床像も単発のもの、多発するもの、すぐに自然治癒しうるもの、難治性のものと様々です。今回は単発性の難治性潰瘍について、外科療法・保存療法のいずれを行うか、診断のポイントについて解説したいと思います。

○大アフタ

対応：保存療法（ステロイド軟膏塗布、経過観察）

アフタは日常臨床で最も遭遇するであろう潰瘍性病変です。アフタは通常、潰瘍周囲は発赤を認め（紅暈）、潰瘍は黄色もしくは灰白色の偽膜に被覆されています。直径が10mm以下の小アフタと呼ばれるものが多いものの、時に直径が10mmを超えるものを見ることがあります。大アフタと小アフタはいずれも疼痛を伴いますが、その違いとしては大きさだけでなく、治癒までの期間も挙げられます。大アフタは治癒までに1か月以上を要することもあり、悪性疾患との鑑別も重要となります。さらに小アフタ、大アフタともに多発したり再発したりします。問診にてこういった既往がないか確認しておくこと、主訴以外の口腔粘膜に潰瘍性病変（治癒途中のものを含む）がないか診察することが大切です。

写真1

参考：小アフタ

○褥瘡性潰瘍/外傷性潰瘍

対応：保存療法（原因除去）

この疾患でみられる潰瘍は、単発で比較的深いものであることが多いです。またその辺縁は刺激により白色変化（角化の亢進）を伴ったり、刺激の原因が何かによりその形態が不正となったりといった変化も伴います。不適合補綴物や、未治療のう蝕や治療途中の歯の鋭縁による慢性的な刺激が原因となるので、患者さんの口腔内にこのような状況があればその原因を取り除くと、改善していきます。なお、口腔清掃状態が不良ですと、原因を除去しても治癒までに時間を要する可能性が高くなるため、あわせて口腔清掃指導も行うことも重要です。

写真2：無歯顎に部分床義歯を使用し生じた褥瘡性潰瘍

○薬剤性潰瘍

対応：保存療法（可能であれば薬剤変更）

服用している薬剤の副作用で口腔内に難治性潰瘍を形成することもあります。写真3は、胃がんのため、抗がん剤のティーエスワン®を内服している患者の舌縁部に生じた難治性潰瘍です。他に潰瘍を生じる薬剤としては、2017年のシリーズでも触れた狭心症治療剤のニコランジル（シグマート®）が有名です（写真4）。

治療は原因と考えられる薬剤の処方医に問い合わせ、可能であれば変更を依頼します。

薬剤によるものというと、多発するイメージが強いと思いますが、この症例のように単発性に生じるものもあるため、使用薬剤について問診を行い、添付文書にて副作用に口内炎や口腔潰瘍がないか確認することをお勧めします。

写真3

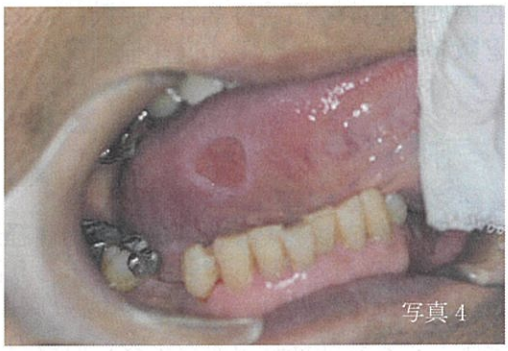
写真4

○悪性腫瘍

対応：外科療法

最後の症例は悪性腫瘍です。この疾患は基本的には外科療法が主体になります。病変の大きさや転移の有無などで放射線療法や抗がん剤による化学療法、またこれらの併用を行う場合もあります。悪性腫瘍による潰瘍は辺縁や潰瘍底が不整であったり、周囲に白色変化や硬結を伴ったりし、大きくなると舌の運動障害が症状として出てきます。前述の疾患と異なるのは、病変が長期間治癒しない、増大していくといった点です。潰瘍ができてから3週間以上経過し、治癒しないものについては悪性腫瘍の可能性が高くなりますので、こういった症例がありましたら、専門医療機関に紹介していただきたく思います。

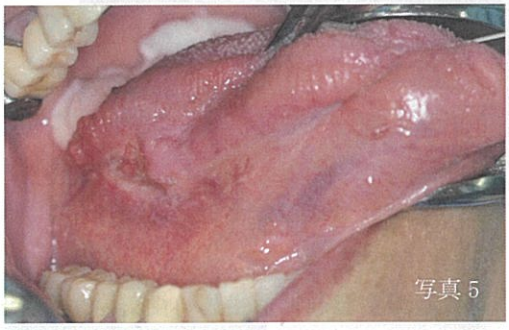
写真5

写真6

おわりに

単発性難治性潰瘍で代表的なものをいくつか挙げました。まず問診の際に、「いつから症状があるのか、病変の大きさに変化はないか、使用薬剤の状況（お薬手帳の確認）、最近口腔内に麻酔処置を受けたか」といった項目を確認し、診断を考えていきます。その後口腔内を観察し、病変の所見のみならず病変部以外の口腔内の所見をとることが大切です。第2回のびらん性口内炎同様、口腔粘膜疾患では問診・所見をしっかりととることが肝要です。

また、難治性潰瘍は疼痛を伴うことが多く、口腔衛生状態が不良となりやすいため、このような状況下では治癒が遷延してしまいます。保存療法が主体となる症例でも口腔清掃指導をしっかりと行う必要があります。