外来小手術シリーズ「歯・歯槽部の小手術」

第3回

上顎正中埋伏過剰歯抜歯

大分大学医学部歯科口腔外科学講座
助教　河野辰行

【はじめに】

上顎正中埋伏過剰歯の抜歯は、日常の臨床で行われる口腔外科手術の中で比較的頻度が高い小手術です。上顎正中埋伏過剰歯は、隣在歯の捻転や正中離開、交換期障害の原因となりうるため適切な時期に必要に応じて抜歯を行う必要があります。また抜歯時期は学童期となることが多いため安全に配慮する事も不可欠です。

今回は上顎正中埋伏過剰歯の抜歯を行う上での注意点、術式のポイントについて紹介します。

【手術の前に】

画像診断

上顎正中埋伏過剰歯の抜歯を行う上で最も重要なことは正確な画像診断です。まずは、本当に埋伏過剰歯であるか永久歯の歯数の確認が重要です。交換期では永久歯の歯数の確認が難しい場合があり慎重な確認を要します。埋伏歯の数、位置（近遠心的、頬舌的、上下的）、方向（順生、逆生）、隣接する歯牙との関係によって術式を選択します。

上顎正中埋伏過剰歯の画像診断には、デンタルX線撮影法あるいは咬合法を用いた偏心投影法とパノラマX線写真を用います。

さらに正確な位置を把握したい場合、CT撮影が有用です。水平断では隣在歯との関係を、矢状断では頬舌的位置を、前頭断では鼻腔底との関係や埋伏位置の深さを正確に確認することが可能となります。

患者の治療への協力度

手術方法を大きく左右する要因が患者の治療への協力度です。多くの場合、手術は永久前歯の交換期である小学校低学年の時期に行うことが多く、局所麻酔や骨の削合、歯牙の分割といった手術操作に対し十分な協力が得られない可能性があります。局所麻酔下での手術が可能であるかを手術侵襲の大きさと埋伏状態を考慮し、本人および家族と十分に話し合い、協力が困難な場合には全身麻酔下での抜歯も検討する必要があります。

【術式】

術式は大きく分けて唇側からのアプローチを行う場合と口蓋側からのアプローチを行う場合の2通りがあります。いずれの術式を行う場合においても共通する注意点は

① 切開・剥離の際に骨膜を断裂させないこと
② 抜歯後は剥離した歯肉弁と骨面が密着するように縫合すること
③ 骨の削合は骨ノミを使用し、エンジンやタービンなどの回転切削器具は極力使用しないこと
④ アンダーカットが大きく容易に脱臼しない時は不用意に骨を削合せず歯牙を分割することが重要です。特に①②は出血のコントロールと創の治癒に関与し③④は隣在歯の歯根を傷つけないために行います。

唇側に切開を加える場合の注意点

唇側に切開を加える場合、注意すべき解剖学的構造は上唇小帯です。図1のように上唇小帯を含む切開線（**図1**　Peterの切開法）を使用すると十分な視野が得られます。

口蓋側に切開を加える場合の注意点

口蓋側に切開を加える場合、十分な視野を得にくいことが安全に手術を進めていくうえで一番の障害となります。筆者は通常両側第一乳臼歯まで剥離を行うことで視野を確保するようにしています（**図2**）。また注意する解剖学的構造として切歯管が挙げられますが、粘膜剥離子などを用いて丁寧に剥離することで結紮・切断せずに抜歯できることも多いです。十分な視野が確保できない際は切断しますが、その際は結紮を行い確実に止血します。

【術後の注意点】

術後は粘膜骨膜弁を骨面に密着させた状態で維持する必要があります。縫合で十分密着が得られない場合は事前に作製しておいた床副子を装着すると、創面保護、形態維持に有用です。

【症例】

8歳　男性

初診1ケ月前にかかりつけ歯科医院にて上顎正中埋伏過剰歯の指摘を受け受診。右上1の萌出遅延を認めた（**写真1**）。咬合法X線写真（**写真2,3**）およびパノラマX線写真（**写真4**）にて右上1歯根に重なる逆生の過剰歯を認めた。CT画像（**写真5,6,7**）で過剰歯の位置を確認後、抜歯を行った。上顎両側Dまでの切開線を設定し（**写真8**）、粘膜骨膜弁を剥離。切歯管は切断することなく術野を確保できた。骨ノミにて骨を削合し（**写真9**）、埋伏歯を十分に露出させヘーベルにて抜歯を行った（**写真10**）。骨膜弁を復位させ縫合を行った（**写真11**）。術後は事前に作製した床副子を装着した（**写真12**）。

【まとめ】

いかに安全、確実な抜歯を行うか、術前の診査が重要であると考えています。また、抜歯にあたっては隣在歯を傷つけない事に十分気をつける事が大切だと考えています。

図参考：図説口腔外科手術学　第1版第1刷　1988年

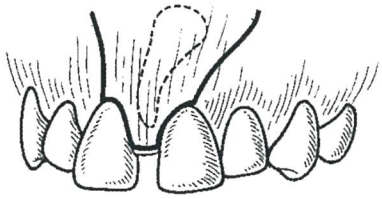

図1　Peterの切開法

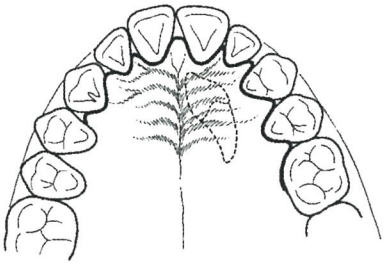

図2　口蓋側からの切開法

写真1　右上1の萌出遅延

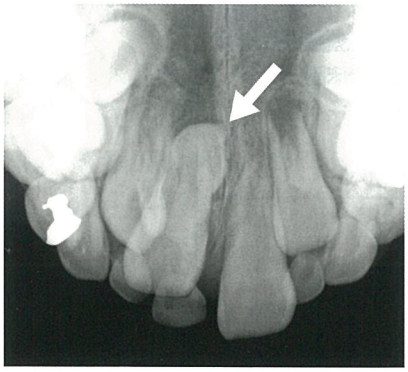

写真2　咬合法正方線投影

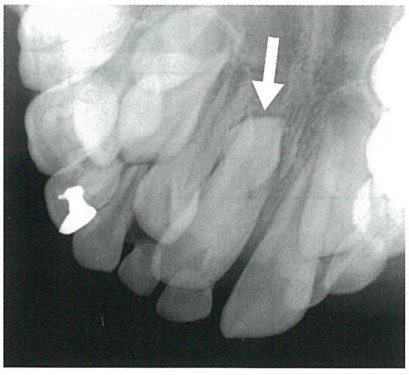

写真3　咬合法偏心投影
口蓋側に埋伏過剰歯が存在

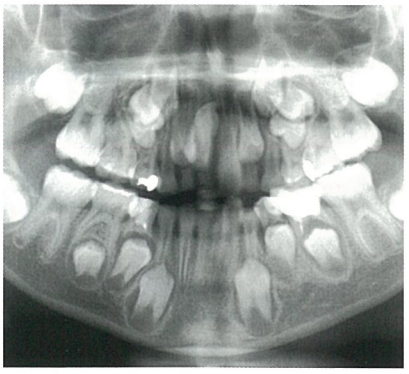

写真4　パノラマXPにて歯数の確認を行う

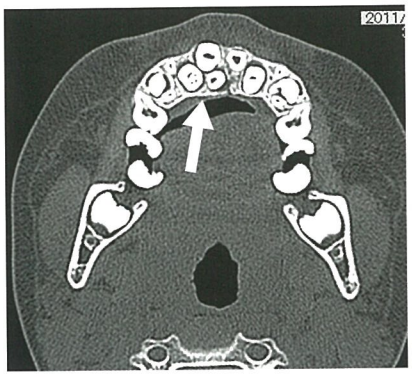

写真5　水平断CT画像
過剰歯は右上1に接している

写真6　前頭断CT画像
過剰歯は逆生

写真7　矢状断CT画像
過剰歯の深さを確認

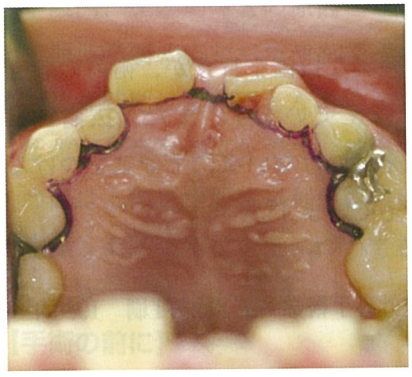

写真8　両側DD間に切開線を設定

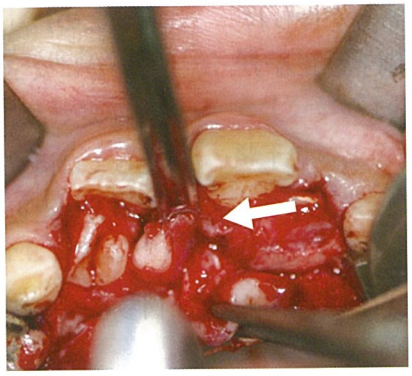

写真9　ノミを用いて骨を削合

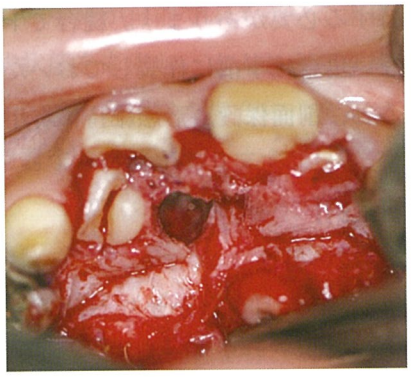

写真10　抜歯窩の観察

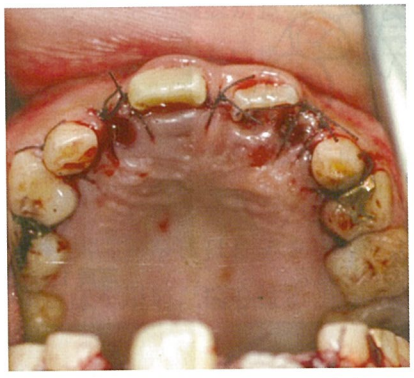

写真11　骨面と密着させて縫合

写真12　創保護用の床副子